

Eustrongilidoza riba: Pregledni članak



Dražen Oraić, Ivana Giovanna Zupčić i Snježana Zrnčić*

Sažetak

Oblici roda *Eustrongylides* se nalaze širom svijeta u brojnih riba slatkovodnih i morskih ekosustava. Sve vrste ovih u riba opisanih parazita imaju neizravni razvojni ciklus te su ribe drugi međudomaćin ili paratenični nositelj i plijen ribojednih ptica koje su konačni domaćini. Eustrongilidi su oblikom okrugli, glatki, relativno dugački crvi zbog prisustva hemoglobina crvene boje. Veći broj ličinki parazita u ribi može izazvati teške oblike bolesti, utjecati kod nekih vrsta na plodnost i povećati smrtnost. Za dijagnozu eustrongilidoze sigurna metoda je razudba male grupe zaraženih riba te mjesta nalaza i karakteristike parazita u ribi. Potrebno je isključiti druge parazite riba - crve plošnjake, segmentirane trakavice,

jednorodne i dvorodne metilje te akantocefale. Za prevenciju eustrongilidoze u riba potrebno je u nekom od razvojnih stadija prekinuti životni ciklus parazita za što je potrebno ukloniti bilo kojeg međudomaćina ili konačne domaćine. Za uzgajane ribe, sanitacija ribnjaka omogućava prevenciju zaraze ribe od ovih parazita. Eustrongilidi riba su identificirani kao uzročnici infekcije ljudi kao slučajnih domaćina te iako je opisan mali broj kliničkih slučajeva, eustrongilidoza je priznata zoonoza. Da bi se spriječila infekcija ljudi preporuka je izbjegavati konzumiranje sirove ribe i sirovih ribljih proizvoda. Učinkovita metoda ubijanja parazita je temeljita termička obrada.

Ključne riječi: *eustrongilidoza, Eustrongylides spp., riba, parazit, zoonoza*

Uvod

Eustrongilidoza je bolest prouzročena nematodnim parazitima iz roda oblića (*Nematoda: Dioctophymatoidea*) u riba koje se hrane crvima maločetinašima (*Oligochaeta: Annelida*), koji su međudomaćini u razvojnem ciklusu parazita te u ribojednih riba koje su paratenični domaćini (Coyner i sur., 2001., Mitchell i sur., 2009.). Ovi paraziti su okrugli crvi iz roda *Eustrongylides* Jägerskiöld, 1909, a u riba opisane vrste su: *E. tubifex*, *E. ignotus* i *E. excisus*

(Measures, 1988.a). Kao odrasli patogeni paraziti nađeni su u proventrikulusu ribojednih ptica močvarica, a mogu prouzročiti veliku smrtnost, posebno mladih, ribojednih vrsta ptica u obalnim leglištima (Spalding i Forrester, 1993.). Ličinke spomenutih vrsta eustrongilida pripadaju nematodima zoonotskog značenja koje se prenose ribama. U ljudi se, u rijetkim slučajevima, nakon konzumacije sirove ili nedovoljno termički obrađene ribe zaražene

Dr. sc. Dražen ORAIĆ, dr. med. vet., znanstveni savjetnik u trajnom zvanju, Ivana Giovanna ZUPIČIĆ, dr. med. vet., dr. sc. Snježana ZRNČIĆ*, dr. med. vet., znanstvena savjetnica u trajnom zvanju, (dopisni autor, e-mail: zrncc@veinst.hr), Hrvatski veterinarski institut, Zagreb, Hrvatska

ličinačkim stadijima parazita, razvija klinička slika gastrointestinalnih simptoma (Guerin i sur., 1982., Wittner i sur., 1989.), a opisan je i kožni oblik bolesti (Eberhard i Ruiz-Tiben, 2014.).

Proširenost

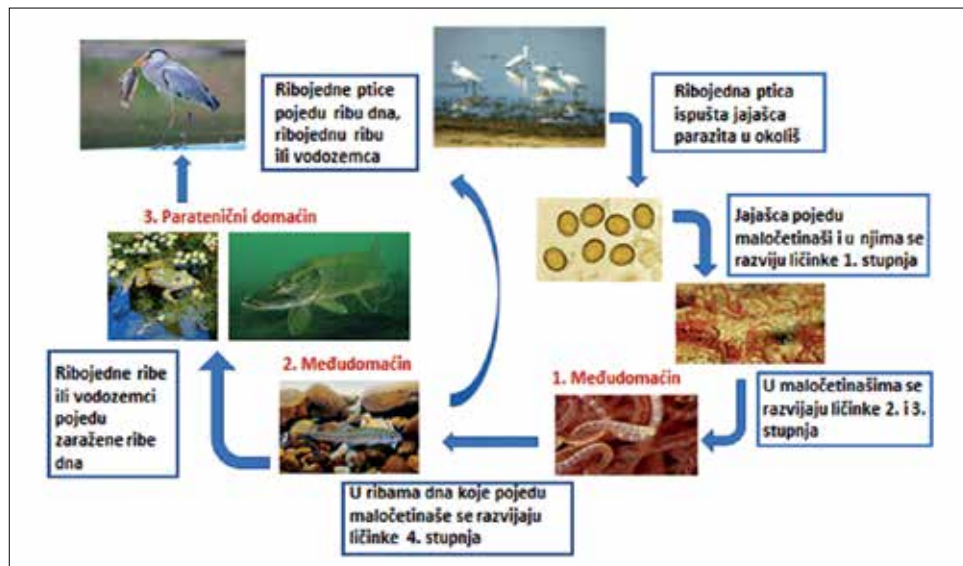
Patogene vrste eustrongilida riba proširene su po cijelom svijetu, na svim kontinentima (Paperna, 1974., Lichtenfels i Stroup, 1985., Pazouki i sur., 2007., Melo i sur., 2015.) pa tako i u zemljama u okruženju Hrvatske, u Italiji, Srbiji i Bugarskoj (Shukerova i sur., 2010., Bjelić-Čabrilo i sur., 2013., Dezfuli i sur., 2015.). Kao uzroci takve proširenosti navode se translokacije živih riba (Menconi i sur., 2019.), a posebno, dugi migratorni putevi konačnih domaćina, ribojednih ptica (Švažas i sur., 2011.). U otvorenim vodama, jezerima i rijekama, uočeni su u brojnih vrsta riba koje se hrane maločetinašima poput: uklija (*Alburnus alburnus*), bjelica (*Leucaspius delineatus*), sunčanica (*Lepomis gibbosus*) i u ribojednih vrsta smuđu (*Sander lucioperca*), štuki (*Esox lucius*), somu (*Silurus glanis*), a u riba u morskim i bočatim vodama kao atlantske kili (*Fundulus heteroclitus*) i gara (*Garra rufa*) te akvarijskih vrsta gupija (*Poecilia reticulata*), zebrica (*Danio rerio*) i skalara (*Pterophyllum scalare*) (Coyner i sur., 2001., Novakov i sur., 2013., Xiong i sur., 2013., McAllister i sur., 2015., Guagliardo i sur., 2019., Zhokhov i Pugacheva, 2019.). Osim u otvorenim vodama i morima, zaraze ovim nametnicima su opisane i u uzgajanih vrsta u hibridnog prugastog grgeča (*Morone saxatilis* x *M. chrysops*) u SAD, (Mitchell i sur., 2009.), afričkog soma (*Clarias gariepinus*) u Indiji (Mir i sur., 2012.) te više tropskih slatkovodnih vrsta u Meksiku (Hernández-Ocampo i sur., 2012.).

Sveobuhvatno filogenetsko istraživanje ličinaka eustrongilida prisutnih u 21 vrsti slatkovodnih riba na devet različitih lokacija rijeka i jezera u Kini pokazalo je

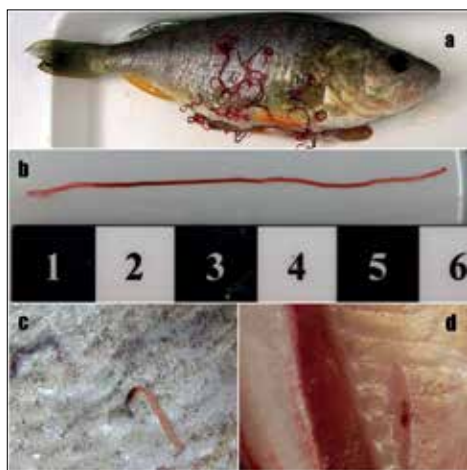
da su eustrongilidne vrste podijeljene u 3 monofiletske skupine u kojima su u dvije monofiletske skupine (skupina 2 i skupina 3) zastupljene iste vrste, a u skupini 1 su kriptične vrste ličinki eustrongilida koje su prevladavale u ribojednih riba (Xiong i sur., 2013.).

Razvojni ciklus

Sve tri vrste eustrongilida nađenih u riba imaju isti, neizravni razvojni ciklus, u četiri faze, gdje su ribe drugi međudomaćin ili paratenični nositelji (slika 1.). Odrasli, spolno zreli eustrongilidi parazitiraju u ribojednim pticama; ptice fecesom izbacuju jaja oblića u otvorene vode, mora i ribnjake u kojima se razvijaju u stadij 2, embrionirano jaje kojeg pojedu maločetinaši, glibnjače i gujavice vrsta *Lumbriculus variegatus*, *Tubifex tubifex* i *Limnodrilus* spp. (Marko, 1953., Measures, 1988.a). U maločetinašima se dalje razvijaju u treći stadij ličinke, poznat kao L3, a kada riba pojede i probavi maločetinaša koji sadrži ličinke eustrongilida, ličinke izlaze iz probavnog trakta riba i migriraju unutar tjelesne šupljine, encistiraju u stijenku želuca, na jetri i drugim organima te migriraju i encistiraju u mišićima i koži. U zaraženih se riba uvijek nalazi više od jedne nematode u tjelesnoj šupljini, po organima i u mišiću. U ovom razvojnem stadiju eustrongilidi su vrlo dugi, zamotani i crveni (sadrže hemoglobin) (slika 2a, 2b, 2c, 2d) te u zaraženim ribama koje su plijen ribojednih ptica, upotpunjuju razvojni ciklus. Ako su ribe zaražene eustrongilidima plijen drugim vrstama riba, paraziti na isti način iz crijeva migriraju i u druge organe, mišiće i u kožu gdje encistiraju i kao paratenični nositelj prenose eustrongilide do konačnog domaćina u kojem nametnik spolno sazrijeva te fecesom širi jajašca i započinje novi ciklus (El-Dakhly i sur., 2011., Zhokhov i Pugacheva, 2019.).



Slika 1. Prikaz razvojnog ciklusa *Eustrongylides* spp.



Slika 2a. Izrazito veliki broj eustrongilida izlazi iz trbušne šupljine i raširili su se po koži; **b.** ispružen oblik, dug 6 cm i crveno pigmentiran; **c.** *Eustrongylides* spp. encistirani u koži; **d.** i encistirani u mišiću

Dijagnoza

U riba međudomačina koje se hrane maločetinašima, ali i u ribojednih riba, parazit prouzroči infekciju koja može rezultirati teškim oblicima bolesti. U

zaraženih riba se može zbog velikog broja L3 ličinki u probavnom traktu i tjelesnoj šupljini razviti ascites. Razudba uzorka zahvaćenih riba jedina je sigurna metoda za identifikaciju. Eustrongilidi u ribi, ličinke L3 stadija i krupnije ličinke L4 stadija, se lako prepoznaju kao slobodne u probavnom traktu i tjelesnoj šupljini riba domaćina, kao izbočine encistiranih parazita u stijenci probavnog trakta, visceralnim organima ili mišićima (Branciarri i sur., 2016.). Karakterizira ih njihova crvena boja i relativno dugo tijelo od 11 do 83 mm (Measures, 1988.b, Dezfuli i sur., 2015.). Za preliminarnu identifikaciju najbolje se koristiti mikroskopom i odrediti morfometrijske značajke koje omogućavaju identifikaciju eustrongilida i diferencijaciju od drugih nematoda koje se mogu činiti sličnima (Guagliardo i sur., 2019.). Eustrongilidi su glatki, cilindrični, crvene boje i relativno dugački crvi (Yanong, 2015.), što ih razlikuje od crva plošnjaka (koljeno: *Platyhelminthes*), segmentiranih trakavica (razred: *Cestoda*) i kraćih jednorodnih metilja (razred: *Monogenea*)

te dvorodnih metilja (red: *Digenea*). Slični su po izgledu akantocefalima (razred: *Acanthocephala*), ali nemaju karakterističnu "trnovitu glavu" već je vidljivo dvanaest kružnih cefaličnih papila u dva kruga, unutar njem u kojem su vrhovi papila nalik na bodlje i vanjskog u kojem su vrhovi nalik kvržicama (Novakov i sur., 2013., Pekmezci i Bolukba, 2021.). U vrste gobija (*Glossogobius giuris*) u periodu mrijesta encistirani paraziti su nađeni samo u ovarijima s posljedicom sniženog somatogonadnog indeksa te lošije plodnosti riba (Kaur i sur., 2012.). Smrtnost riba je relativno rijetka i najčešće je posljedica sekundarnih infekcija uslijed oslabljenog imunološkog sustava (Goncharov i sur., 2018.) U ribojednih ptica, eustrongilidi se obično nalaze u stijenci proventrikula, ventrikula i crijeva, gdje migriranjem tvore tunele i izazivaju granulomatoznu upalnu reakciju (Spalding i sur., 1993., Cole, 1999.).

Utjecaj na ljudsko zdravlje

Eustrongilidoza je potencijalno zoonotskog karaktera, a ljudi se mogu zaraziti konzumacijom sirove ili nedovoljno termički obrađene ribe i ribljih proizvoda zaraženih larvalnim stadijima parazita (Wittner i sur., 1989., Fedorov i sur., 2014., Ljubojević i sur., 2015.). Simptomi su općenito gastrointestinalni (gastritis ili enteritis) pod dijagnozom akutni abdominalni sindrom (Guerin i sur., 1982., Gunby, 1982.), a mogu napredovati do perforacije crijeva (Eberhard i sur., 1996.). Nedavno je opisan kožni oblik eustrongilidoze u dvoje ljudi iz Južnog Sudana (Eberhard i Ruiz-Tiben, 2014.). Samo jedan opisani slučaj je izliječen bez kirurškog zahvata (Guerin i sur., 1982), a za sve ostale je jedini učinkovit tretman bilo kirurško uklanjanje ličinki (Eberhard i sur., 1996.).

Prevenција i kontrola

Prevenција eustrongilidoze u riba je teška zadaća. Prekid životnog ciklusa parazita u nekom razvojnom stadiju se dodatno komplicira duljinom vremena u kojem jajašca parazita i sljedeći razvojni stadiji ostaju infektivni. Pri temperaturi vode ribnjaka od 25 °C, od trenutka kada ptica zarazi ribnjak jajašca eustrongilida kao plijen maločetinaša ostaju infektivna i do četiri i pol mjeseca. U eksperimentalnim uvjetima jajašca su se održala do 2,5 godine, a zabilježeno je da su zaražene ribe i maločetinaši bili infektivni duže od 1 godine. Nakon što ribojedne ptice pojedu zaraženu ribu, ličinke u roku od 3-5 sati prodiru u proventrikul i ventrikul konačnog domaćina te za 10-17 dana počinju izbacivati jajašca (Cole, 1999.).

Uklanjanje konačnog domaćina - ribojedne ptice ili bilo kojeg međudomaćina - maločetinaša pomoći će u smanjenju stope infekcije riba. Sanitacija ribnjaka ili uzgojnih bazena pomoći će u uklanjanju većine infektivnih stadija i međudomaćina parazita (Yanong, 2015.). Za ribogojilišta u čijoj blizini su populacije ribojednih ptica preporuča se sanitacija ribnjaka najmanje jednom do dva puta godišnje. Kako ribojedne ptice mogu zaraziti ribnjake jajima eustrongilida nedugo nakon čišćenja i dezinfekcije ribnjaka, proizvođač možda neće vidjeti problem do izlova ribe. Nakon 3-4 mjeseca, mogućnost da se riba u ribnjacima zarazi povećavaju se jer se broj ličinki eustrongilida s vremenom povećava pa su ugrožene vrste koje se hrane maločetinašima kao drugi međudomaćin i ribojedne vrste riba kao paratenični domaćini. Rizici od zaraze riba u ribnjacima te direktnih i indirektnih gubitaka povećavaju se s brojnošću vodenih ptica na ribnjacima te na ribnjacima u kojima sediment podržava razvoj maločetinaša (Mitchell i sur., 2009.).

Eustrongilidi se u ribama i ribljim preradevinama uništavaju zamrzavanjem i skladištenjem na temperaturi od -20 °C ili nižoj tijekom 7 dana (ukupno vrijeme), ili zamrzavanjem na temperaturi -35 °C ili nižoj do zamrznuća (potpuno stvrdnuta) i skladištenju na temperaturi od -35 °C ili nižoj tijekom 15 sati, ili zamrzavanjem na temperaturi -35 °C ili nižoj do zamrznuća i skladištenje na temperaturi okoline od -20 °C ili nižoj tijekom 24 sata. Visoke temperature pripreme riba i sirovih ribljih proizvoda kuhanjem i pečenjem čine parazita neškodljivim za zdravlje ljudi. Salamurenje i kiseljenje ne smanjuju opasnost od parazita u ribi, niti je umanjuju na prihvatljivu razinu. Potvrđeno je da ličinke nematoda prežive 28 dana u slanoj otopini od 21 % soli. Zaražene ribe mogu u ovarijima imati parazite, ali ne i unutar ikre. Iz tog razloga razdvojena i isprana ikra vjerojatno neće sadržavati parazite. Evisceracija i fizičko uklanjanje parazita učinkovite su metode smanjenja broja parazita, ali ne smanjuju u potpunosti opasnost, niti ju umanjuju na prihvatljivu razinu. Preporuča se uništavanje oboljelih riba (FDA, 2021.).

Zaključak

Eustrongilidozu u riba prouzročiću oblici, okrugli crvi crvene boje približno dugi od 3 cm do 9 cm slobodni i encistirani u unutarnjim organima, mišićima i koži. Riba su međudomaćini i paratenični domaćini i u slučaju velikog broja ličinki parazita oboljevaju, a u nekim slučajevima od posljedica infekcije i ugibaju. Razudbom bolesnih primjeraka, nalazom slobodnih ili encistiranih okruglih, crvenih, dugačkih crva te mikroskopskim pregledom moguće je postaviti dijagnozu eustrongilidoze. Odrasli se stadij parazita nalazi u raznim vrstama ribojednih ptica koje fecesom šire jajašca po vodenim površinama. Nakon što dospiju u vodu postaju plijen maločetinaša u kojima se nastavlja

razvojni ciklus oslobađanjem ličinki. Vrste riba koje se hrane maločetinašima su sljedeći međudomaćin. U tim ribama se razvija stadij infektivan za konačnog domaćina ili za grabežljive vrste riba koje su paratenični domaćin i mogu prenijeti parazita ribojednim pticama. Jednom kada zaraženu ribu pojede ptica ličinka brzo spolno sazrijeva i izbacivanjem jajašaca završava svoj životni ciklus. U zaraženih riba, osobito kada su u velikom broju, eustrongilidi u probavnom traktu ribe, migriranjem u trbušnu šupljinu i po unutarnjim organima mogu prouzročiti patološke promjene, anemiju, mršavljenje, opću slabost i sniženu vitalnost ribe. Iako su rijetki, zabilježeni su slučajevi prijenosa ovog parazita na ljude. Konzumacijom sirove ili nedovoljno termički obrađene ribe i sirovih ribljih proizvoda zaraženih larvalnim stadijima parazita u ljudi se razvijaju simptomi akutnog abdominalnog sindroma što gotovo uvijek zahtijeva odstranjenje parazita kirurškim zahvatom. Opisani slučajevi u ljudi ukazuju na potrebu temeljite termičke obrade ribe i sirovih ribljih proizvoda prije konzumiranja.

Literatura

1. BJELIĆ-ČABRILLO, O., N. NOVAKOV, M. ĆIRKOVIĆ, D. KOSTIĆ, E. POPOVIĆ, N. ALEKSIĆ and J. LUJIĆ (2013): The first determination of *Eustrongylides excisus* Jägerskiöld, 1909 -larvae (Nematoda: Dioctophymatidae) in the pike-perch *Sander lucioperca* in Vojvodina (Serbia). *Helminthologia* 4, 291-294. 10.2478/s11687-013-0143-1
2. BRANCIARI, R., D. RANUCCI, D. MIRAGLIA, A. VALIANI, F. VERONESI, E. URBANI, G. LO VAGLIO, L. PASCUCI and R. FRANCESCHINI (2016): Occurrence of parasites of the genus *Eustrongylides* spp. (Nematoda: Dioctophymatidae) in fish caught in Trasimeno lake, Italy. *Ital. J. Food Saf.* 5, 206-209. 10.4081/ijfs.2016.6130
3. COLE, R. A. (1999): *Eustrongylidosis* in: *Field Manual of Wildlife Diseases General Field Procedures and Diseases of Birds*. USGS Biological Resources Division National Wildlife Health Center. Chapter 29, pp. 223-228.
4. COYNER, D. F., M. G. SPALDING and D. J. FORRESTER (2002): *Epizootiology of*

- Eustrongylides ignotus* in Florida: Distribution, Density, and Natural Infections in Intermediate Hosts. *J. Wildl. Dis.* 38, 483-499. 10.7589/0090-3558-38.3.483
5. DEZFULI, B. S., M. MANERA, M. LORENZONI, F. PIRONI, A. P. SHINN and L. GIARI (2015): Histopathology and the inflammatory response of European perch, *Perca fluviatilis* muscle infected with *Eustrongylides* sp. (Nematoda). *Parasit Vectors* 8, 227. 10.1186/s13071-015-0838-x
 6. EBERHARD, M. L., H. HURWITZ, A. M. SUN and D. COLETTA (1996): Intestinal perforation caused by larval *Eustrongylides* (Nematoda: Dioctophymatoidea) in New Jersey. *Am. J. Trop. Med. Hyg.* 40, 648-650. 10.4269/ajtmh.1989.40.648
 7. EBERHARD, M. L. and E. RUIZ-TIBEN (2014): Case Report: Cutaneous Emergence of *Eustrongylides* in Two Persons from South Sudan. *Am. J. Trop. Med. Hyg.* 90, 315-317. 10.4269/ajtmh.13-0638
 8. EL-DAKHLY, E. EL-NAHASS, S. UNI, H. TUJI, H. SAKAI and T. YANAI (2011): Levels of infection of gastric nematodes in a flock of great cormorants (*Phalacrocorax carbo*) from Lake Biwa, Japan. *J. Helminthol.* 86, 54-63. 10.1017/S0022149X11000046
 9. FDA (2021): Fish and Fishery Products Hazards and Controls Guidance, Fourth Edition - June 2021. <https://www.fda.gov/food/seafood-guidance-documents-regulatory-information/fish-and-fishery-products-hazards-and-controls>
 10. FEDOROV, N. M., N. F. FIRSOV and N. A. SOLOVIEV (2014): Veterinary and sanitary examination in river perch with *Eustrongylidosis*. *Vet. Pathol.* 3, 68-73.
 11. GONCHAROV, S. L., N. M. SOROKA, I. Y. PASHKEVICH, A. I. DUBOVY and A. O. BONDAR (2018): Infection of predatory fish with larvae of *Eustrongylides excisus* (Nematoda, Dioctophymatidae) in the Delta of the Dnipro River and the Dnipro-Buh Estuary in Southern Ukraine. *Vestn. Zool.* 52, 137-144. 10.2478/vzoo-2018-0015
 12. GUAGLIARDO, S., G. VIOZZI and N. BRUGNI (2019): Pathology associated with larval *Eustrongylides* sp. (Nematoda: Dioctophymatoidea) infection in *Galaxias maculatus* (Actinopterygii: Galaxiidae) from Patagonia, Argentina. *Int. J. Parasitol.* 10, 113-116. 10.1016/j.ijppaw.2019.08.004
 13. GUERIN, P. F., S. MARAPENDI and L. MC GRAIL (1982): Intestinal perforation caused by larval *Eustrongylides*. *Morb. Mort. Week Rep.* 31, 383-389.
 14. GUNBY, P. (1982): One worm in the minnow equals too many in the gut. *JAMA* 248, 163. 10.1001/jama.1982.03330020011004
 15. HERNANDEZ-OCAMPO, D., R. F. PINEDA-LOPEZ, J. T. PONCE-PALAFIX and J. L. ARREDONDO-FIGUERO (2012): Parasitic Helminth Infection in Tropical Freshwater Fishes of Commercial Fish Farms, in Morelos State, Mexico. *Int. J. Anim. Vet. Adv.* 5, 338-343.
 16. KAUR, P., R. SHRIVASTAV and T. A. QURESHI (2012): Pathological effects of *Eustrongylides* sp. larvae (Dioctophymatidae) infection in freshwater fish, *Glossogobius giuris* (Ham.) with special reference to ovaries. *J. Parasit. Dis.* 37, 245-250. 10.1007/s12639-012-0173-5
 17. LICHTENFELS, J. R. and C. F. STROUP (1985): *Eustrongylides* spp. (Nematoda: Dioctophymatoidea): First Report of an Invertebrate Host (Oligochaeta: Tubificidae) in North America. *Proc. Helminthol. Soc. Wash.* 52, 320-323.
 18. LJUBOJEVIĆ, D., N. NOVAKOV, V. DJORDJEVIĆ, V. RADOSAVLJEVIĆ, M. PELIĆ and M. ČIRKOVIĆ (2015): Potential parasitic hazards for humans in fish meat. *Procedia Food Sci.* 5, 172-175. 10.1016/j.profoo.2015.09.049
 19. MARKO, S. (1953): Crvi-maločekinjaši i njihovo značenje za ribarstvo. *Ribar. Croat. J. Fish.* 8, 59-61.
 20. MCALLISTER, C. T., C. R. BURSEY, T. J. FAYTON, H. W. ROBINSON and S. E. TRAUTH (2015): New Host and Geographic Distributional Records for *Eustrongylides* sp. (Nematoda: Dioctophymatidae) from Eight Vertebrates (Osteichthyes, Amphibia, Reptilia) from Arkansas, Oklahoma and Texas. *Proc. Okla. Acad. Sci.* 95, 31-32.
 21. MEASURES, L. N. (1988a): Revision of the genus *Eustrongylides* Jagerskiold, 1909 (Nematoda: Dioctophymatoidea) of piscivorous birds. *Can. J. Zool.* 66, 885-895. 10.1139/z88-131
 22. MEASURES, L. N. (1988b): Epizootiology, pathology, and description of *Eustrongylides tubifex* (Nematoda: Dioctophymatoidea) in fish. *Can. J. Zool.* 66, 2212-2222. 10.1139/z88-329
 23. MELO, F. T., C. S. MELO, L. C. NASCIMENTO, E. G. GIESE, A. P. FURTADO and J. N. SANTOS (2015): Morphological characterization of *Eustrongylides* spp. Larvae (Nematoda: Dioctophymatoidea) parasite of *Rhinella marina* (Amphibia: Bufonidae) from Eastern Amazonia. *Braz. J. Vet. Parasitol. Jaboticabal.* 25, 235-239. 10.1590/S1984-29612016024
 24. MENCONI, V., P. PASTORINO, G. CAVAZZA, M. SANTI, D. MUGETTI, G. ZUCCARO and M. PREARO (2019): The role of live fish trade in the translocation of parasites: the case of *Cystidicola farionis* in farmed rainbow trout (*Oncorhynchus mykiss*). *Aquac. Int.* 27, 1667-1671. 10.1007/s10499-019-00422-1
 25. MENCONI, V., M. V. RIINA, P. PASTORINO, D. MUGETTI, S. CANOLA, E. PIZZUL, M. C. BONA, A. DONDO, P. L. ACUTIS and M. PREARO (2020): First Occurrence of *Eustrongylides* spp. (Nematoda: Dioctophymatidae) in a Subalpine Lake in Northwest Italy: New Data on Distribution and Host Range. *Int. J. Environ. Res. Public Health.* 17, 2-9. 10.3390/ijerph17114171
 26. MIR, T. A., P. KAUR and S. MANOHAR (2012): Pathogenic effects of nematode parasite *Eustrongylides* sp. larvae on serum LH level and histology of gonads of freshwater fish, *Clarias gariepinus*. *Recent Res. Sci. Technol.* 4, 24-26.
 27. MITCHELL, A. J., R. M. OVERSTREET and A. E. GOODWIN (2009): *Eustrongylides ignotus* infecting commercial bass, *Morone chrysops* female X *Morone saxatilis* male, and other fish

- in the southeastern USA. *J. Fish Dis.* 32, 795-799. 10.1111/j.1365-2761.2009.01051.x
28. NOVAKOV, N., O. BJELIĆ-ČABRILO, M. ČIRKOVIĆ, D. JUBOJEVIĆ, J. LUJIĆ, I. DAVIDOV and M. JOVANOVIĆ (2013): Eustrongylidosis of European catfish (*Silurus glanis*). *Bulg. J. Agric. Sci.* 19, 62-71.
 29. PAPERNA, I. (1974): Hosts distribution and pathology of infections with larvae of Eustrongylides (Dioctophymidae, Nematoda) in fish from East African lakes. *J. Fish. Biol.* 6, 67-76. 10.1111/j.1095-8649.1974.tb04523.x
 30. PAZOUKI, J., M. MASOUMIAN, M. YAHYAZADEH and J. ABBASI (2007): Metazoan Parasites from Freshwater Fishes of Northwest Iran. *J. Agric. Sci. Technol.* 9, 25-33.
 31. PEKMEZCI, G. Z. and C. S. BOLUKBA (2021): Morphological and molecular characterization of Eustrongylides excisus larvae (Nematoda: Dioctophymatidae) in Sander lucio-perca (L.) from Northern Turkey. *Parasitol. Res.* 120, 2269-2274. 10.1007/s00436-021-07187-8
 32. SHUKEROVA, S., D. KIRIN and V. HANZELOVÁ (2010): Endohelminth communities of the perch, *Perca fluviatilis* (Perciformes, Percidae) from Srebarna Biosphere Reserve, Bulgaria. *Helminthologia* 2, 99-104. 10.2478/s11687-010-0016-9
 33. SPALDING, M. G., G. T. BANCROFT and D. J. FORRESTER (1993): Epizootiology of eustrongylidosis in wading birds (Ciconiiformes) in Florida. *J. Wildl. Dis.* 29, 237-249. 10.7589/0090-3558-29.2.237
 34. SPALDING, M. G. and D. J. FORRESTER (1993): Pathogenesis of Eustrongylides ignotus (Nematoda: Dioctophymatoidea) in Ciconiiformes. *J. Wildl. Dis.* 29, 250-260. 10.7589/0090-3558-29.2.250
 35. ŠVAŽAS, S., N. CHUKALOVA, G. GRISHANOV, Ž. PUTIS, A. SRUOGA, D. BUTKAUSKAS, L. RAUDONIKIS and P. PRAKAS (2011): The role of great cormorant (*Phalacrocorax carbo sinensis*) for fish stock and dispersal of helminthes parasites in the Curonian lagoon area. *Vet. Med. Zoot.* 55, 79-85.
 36. WITTNER, M., J. W. TURNER, G. JACQUETTE, L. R. ASH, M. P. SALGO and H. B. TANOWITZ (1989): Eustrongylidiasis: a parasitic infection acquired by eating sushi. *N. Engl. J. Med.* 320, 1124-1126. 10.1056/NEJM198904273201706
 37. XIONG, F., W. X. LI, S.G. WU, H. ZOU and G. T. WANG (2013): Molecular phylogeny and host specificity of the larval Eustrongylides (Nematoda: Dioctophymidae) from freshwater fish in China. *J. Parasitol.* 99, 137-144. 10.1645/GE-3163.1
 38. YANONG, R. P. E. (2015): Nematode (Roundworm) Infections in Fish. *Cir* 91/FA091. 1-9. <https://edis.ifas.ufl.edu/publication/FA091>
 39. ZHOKHOV, A. E. and M. N. PUGACHEVA (2019): First Record of Eustrongylides excisus (Dorylaimea: Dioctophymatidae) in Fish of the Rybinsk Reservoir. *Russ. J. Biol. Invasion.* 4, 325-327. 10.1134/S207511171904012X

Fish eustrongylidosis: Review Article

Dražen ORAIĆ, DVM, PhD, Scientific Advisor in Tenure, Giovanna Ivana ZUPIČIĆ, DVM, Assistant, Snježana ZRNČIĆ, DVM, PhD, Scientific Advisor in Tenure, Croatian Veterinary Institute, Zagreb, Croatia

Nematodes of the genus *Eustrongylides* can infect many fish species inhabiting freshwater and marine ecosystems worldwide. All species of these parasites described in fish have indirect life cycles and fish are the second intermediate hosts or paratenic hosts, and the prey of fish-eating birds, as the definite hosts. Eustrongylides are typically coiled, smooth, and relatively long worms that are red in colour due to the presence of haemoglobin. A large number of parasite larvae in fish can cause severe forms of the disease, affecting the fertility of some species and increasing mortality. The best method for diagnosis of fish eustrongylidosis is necropsy of several affected individuals, and identification of the parasite by their morphological characteristics and position in the fish. It is necessary to exclude other fish parasites, including flatworms,

segmented tapeworms, monogenean and digenean flukes and acanthocephali. To prevent eustrongylidosis in fish, the parasite life cycle must be interrupted in one of the developing stages, which requires removing any of the intermediate or final hosts. For farmed fish, pond sanitation is important in preventing fish infection. Fish eustrongylides have been identified as causative agents of infection in humans as accidental hosts, and although a small number of clinical cases have been described, eustrongylidosis is a recognized zoonosis. To prevent human infection, it is recommended to avoid consuming of raw fish and raw fish products. An effective method of killing parasites is freezing and heat treatments, under well-defined conditions.

Key words: *Eustrongylidosis; Eustrongylides spp.; fish; parasite; zoonosis*